Aus dem pathologisch-anatomischen Institut der Universität München.

Ein Fall von Schrumpfniere beim Hund.

(Mit einer Tafel.)

Inaugural-Dissertation

zur

Erlangung der Doktorwürde

in der

gesamten Medizin

verfasst und einer

Hohen medizinischen Fakultät

der

Kgl. Bayer. Ludwig-Maximilians-Universität zu München

vorgelegt von

Otto Langsdorf,
approb. Arzt aus Cassel.

München, 1905.
Kgl. Hof- und Universitäts-Buchdruckerei von Dr. C. Wolf & Sohn.

Digitized by the Internet Archive
in 2026

https://archive.org/details/IA41549027_0002

Aus dem pathologisch-anatomischen Institut der Universität München.

Ein Fall von Schrumpfniere beim Hund.

(Mit einer Tafel.)

Inaugural-Dissertation

zur

Erlangung der Doktorwürde

in der

gesamten Medizin

verfasst und einer

Hohen medizinischen Fakultät

der

Kgl. Bayer. Ludwig-Maximilians-Universität zu München

vorgelegt von

Otto Langsdorf,
approb. Arzt aus Cassel.

ACAD. LUGD. BAT. BIBL.

München, 1905.
Kgl. Hof- und Universitäts-Buchdruckerei von Dr. C. Wolf & Sohn.

Gedruckt mit Genehmigung der medizin. Fakultät der Universität München.

Referent: Herr Obermedizinalrat Prof. Dr. von Bollinger.

Der Gedanke, die Krankheiten der Tiere mit denjenigen des Menschen zu vergleichen, um sich dann Rechenschaft darüber zu geben, warum die Ursachen und Erscheinungen der Krankheiten des Menschen oft gleich, oft verschieden von denjenigen der Tiere sind, ist keineswegs neu. Schon bei Hippocrates finden wir Andeutungen darüber. Allein erst am Ende des XVII. Jahrhunderts wurde von Erhardt Brunner ein grösserer wissenschaftlicher Versuch gemacht, Tier- und Menschenpathologie miteinander zu vergleichen. Wie eng sich diese beiden Fragen berühren, geht z. B. aus Bergmanns Beobachtungen hervor, der massenhaftes Absterben von Fischen zur Zeit von Epidemieen bemerkte und daraufhin den Satz aufstellte „die Seuchen der Vögel sind oft die Vorläufer der Epidemieen der Menschen". Mit Beginn des XIX. Jahrhunderts mehrten sich die Schriften über vergleichende Pathologie. Erwähnt sei das erste grössere Werk: Heusinger, „Recherches de pathologie comparée", Cassel 1844—47. Mit dem Fortschreiten unserer Kenntnisse auf dem Gebiete der Entwicklungsgeschichte wurden die Grenzen zwischen Menschen- und Tierpathologie, die aus verschiedentlichen Gründen künstlich konstruiert waren, immer näher gerückt. Auch Rudolf Virchow hat über diesen Gegenstand gearbeitet, und er ist es gewesen, der immer mehr auf die wissenschaftliche Bedeutung der vergleichenden Pathologie hinwies. (Virchows Cellularpathologie.) Nach ihm hat aber vor allem v. Bollinger sich grosse Verdienste erworben, besonders durch die von ihm mitbegründete „Deutsche Zeitschrift für Tiermedizin und vergleichende Pathologie". Gerade

unsere Haustiere, die ja nur einen eminent kleinen Bruchteil des grossen Tierreichs repräsentieren, sind passende Objekte, um vom Studium ihrer Krankheiten erspriessliche Resultate für die vergleichende Pathologie zu erwarten. Die anatomischen und physiologischen Verhältnisse dieser Tiere sind mit geringen Abweichungen denen des Menschen analog, wie ja auch die wichtigsten Sätze der Physiologie gerade an diesen Tieren festgestellt wurden. Abgesehen davon, dass schon ihre Mannigfaltigkeit sie zu vergleichenden pathologischen Studien sehr geeignet erscheinen lässt, so stehen einzelne (Ommivoren und Carnivoren) teils durch ihre Nahrung, teils durch ihre Organisation dem Menschen sehr nahe und leben zum Teil als dessen Hausgenossen unter denselben äusseren Verhältnissen. v. Bollinger schrieb damals (1875) weiter: In Bezug auf eins der wichtigsten und zukunftreichsten und gleichzeitig dunkelsten Gebiete, die Ätiologie und Pathogenese, lässt sich gleichfalls die sichere Erwartung aussprechen, dass das Studium der Krankheiten der Tiere, der Vergleich mit denjenigen des Menschen eine reiche Ausbeute zu liefern verspricht: Es gilt dies sowohl für die spontanen Erkrankungen einzelner Organe wie für die grosse Reihe der Infektions- und konstitutionellen Erkrankungen. Diese Erwartung hat sich im Laufe der Jahre und bei der Unmenge von Versuchen auch erfüllt, indem es gelungen ist, für die Mehrzahl der Erkrankungen unserer Haustiere die Ätiologie und Pathogenese zu erklären und mit den für die gleichwertigen menschlichen Erkrankungen aufgestellten ätiologischen Momenten zu identifizieren.

Es sei mir gestattet, in folgendem einen Fall von Schrumpfniere beim Hund zu beschreiben, dessen Ätiologie ganz unklar ist, und der wohl gerade durch diesen Gegensatz zu den meisten übrigen Untersuchungen ein grösseres Interesse beanspruchen dürfte.

Krankengeschichte.

Der Fall betraf einen Affenpinscher von sieben Jahren und ca. 7 kg Gewicht. (Der Hund war im Besitz des Herrn Professor Dr. Dürck, der mir auch die folgenden Beobachtungen und Angaben gütigst überliess.) Der Hund war stets sehr lebhaft, aber trotz guten Futters immer sehr mager. Seit mehreren Jahren fiel die unverhältnismässig grosse Flüssigkeitsaufnahme des Tieres auf. Das Tier äusserte stets Durstgefühl. Von einer Vermehrung oder Verminderung der Harnabsonderung war nichts zu bemerken, ebensowenig der Defäkation. Ungefähr vier Wochen vor dem Tod verminderte sich die Fresslust, und auffallende Abmagerung trat ein. Drei Tage vor dem Tod Auftreten von deutlichen Krankheitserscheinungen; das Tier ist nicht mehr fähig, sich auf den Beinen zu halten, sitzt oder liegt in zusammengekauerter Stellung und macht unausgesetzt Würgbewegungen, durch welche etwas schleimig-wässerige Flüssigkeit, in den späteren Stadien, d. h. ca. 24 Stunden vor dem Tod, mit hämorrhagischen Beimengungen zu Tage gefördert wird. Das Erbrechen hält an bis zum Tod; Krämpfe wurden nicht ausgelöst.

Sektionsbefund.*)

Abgemagerter Hundekadaver mit minimalem Fettpolster und sehr atrophischer Muskulatur. In der Bauchhöhle keine Flüssigkeit, ebensowenig wie in den Pleuren.

Der Herzbeutel liegt in grosser Ausdehnung vor und enthält ein paar Tropfen klaren Serums.

Lunge: Beide Lungen klein, in allen Teilen lufthaltig; in den grösseren Bronchien, Trachea und Kehlkopf grossblasige, wässerige Flüssigkeit.

Herz: Das Herz ist nach beiden Seiten, besonders nach links, auffallend verbreitert, von kugeliger Gestalt und sehr

*) Einlauf-Journal des path. Instituts. Juli 1904.

derber Konsistenz. Die Spitze wird ausschliesslich vom linken Ventrikel gebildet. Der rechte Ventrikel ist auffallend schmal, flach und stellt scheinbar nur eine kleine Appendix des linken dar.

Dagegen ist der linke Ventrikel ausserordentlich geräumig, seine Höhle kugelig dilatiert, und seine Wandungen sehr stark verdickt, besonders gegen die Basis zu. Das Aortenlumen ist verhältnismässig eng, die Klappen sind gut beweglich und schlussfähig. Die übrigen Gefässe zeigen keine Besonderheiten.

Milz: Die Milz ist von gewöhnlicher, flacher, langer Gestalt und runzliger Kapsel. Die Pulpa sehr anämisch, das Gerüst steht über.

Leber: Die Leber ist gross, dunkel, weich und auffallend blutreich.

Nieren: Beide Nieren ausserordentlich verkleinert und von einer dünnen, lockeren Fettkapsel umgeben. Die Faserkapsel ist schwer abziehbar, so dass bei ihrer Lostrennung an der Oberfläche eine Reihe von kleineren und grösseren mit klarem Inhalt gefüllten dünnwandigen Cystchen einreissen. In beiden Organen ist die Konsistenz ausserordentlich stark vermehrt und sehr zähe und derb. Die Oberfläche beiderseits ist gleichmässig mit teils grösseren, teils kleineren Granula bedeckt; dazwischen findet sich eine Reihe von dünnwandigen cystischen Hohlräumen, die die Oberfläche stellenweise dicht besetzen. Auf dem Durchschnitt ist die Rinde stark verschmälert und nur sehr wenig deutlich von der Marksubstanz abgesetzt. Die Papille (der Hund hat nur eine Papille) ist kurz, sehr blass, das Nierenbecken eng, der Blutgehalt der Organe beiderseits äusserst gering.

Magen: Der Magen ist ziemlich gross, enthält ca. 50 ccm dunkle blutige Flüssigkeit, die Schleimhaut ist sammetartig geschwellt und dunkelpurpurfarbig gerötet. Die Rötung und

Schwellung erstreckt sich etwas in das Duodenum hinein, um aber dann rasch abzunehmen. Der Dünndarm und der grösste Teil des Dickdarms ist äusserst kontrahiert, ganz leer, mit blasser Schleimhaut. Keine Parasiten.

Blase: Kontrahiert und leer.

Mikroskopischer Befund.*)

Die Rindenzone der Niere zeigt die stärksten Veränderungen. Neben verhältnismässig wenigen gut erhaltenen, nicht veränderten Glomerulis sind die anderen grösstenteils von einer dicken bindegewebigen Kapsel umgeben, die die Glomeruli stark einschnürt, und sie so stellenweise bis zum Drittteil ihres früheren Volumens reduziert hat. Einzelne Glomeruli sind stark entartet und weisen keinerlei Gefässschlingen mehr auf. Auch um die Kanälchen ist das interstitielle Bindegewebe stark verbreitert, die Kanälchen sind weit auseinandergedrängt. Neben einigen gut erhaltenen Kanälchen sieht man in der Mehrzahl derselben starke Desquamationen des Epithels, zum Teil mit Kernverlust. Die Zellen und Zelltrümmer, ebenso auch stellenweise das Bindegewebe sind hie und da mit einer feinkörnigen sich stark mit Hämatoxylin färbenden Masse durchsetzt, die anscheinend einer Kalkablagerung entspricht. Neben diesen meistenteils normal weiten Teilchen finden sich grösstenteils herdförmig bei einander liegend beträchtliche Dilatationen der Tubuli. Die erweiterten Kanälchen, die mit abgeplattetem Epithel ausgekleidet sind, sind in ihrem Lumen vielfach mit hyalinen, sich stark mit Eosin färbenden Tropfen ausgefüllt. Im Bereich dieser Cystenherde ist das übrige Nierengewebe durch die starke Vermehrung des Bindegewebes überall fast vollständig zu Verlust gegangen. Neben dem organisierten älteren

*) Vergl. die Tafel.

Bindegewebe finden sich ebenfalls herdförmig im Interstitium kleinrundzellige Infiltrationen.

Die Marksubstanz zeigt ebenfalls eine sehr starke Verbreiterung des Interstitiums, das hier grossenteils noch grosszellig infiltriert ist. Die Kanälchen sind vielfach stark dilatiert und dann mit Colloidmassen ausgefüllt. Derartige Cystchen finden sich selbst direkt unter dem Nierenbecken an der Spitze der Papille. Das ganze Nierengewebe, Rinde wie Mark, ist gegen die Norm stark verschmälert.

Diagnose: Schrumpfniere, Hypertrophie des linken Ventrikels. Urämie.

Es ist mir gelungen, in der Literatur, die mir von dem Jahr 1881 an zur Verfügung stand, einen einzigen Fall von Schrumpfniere beim Hund zu finden. Derselbe ist veröffentlicht in der „Wochenschrift für Tierheilkunde", herausgegeben von M. Albrecht und Th. Göring, 45. Jahrgang 1901, 3. Seite 25 und ist beschrieben von Herrn Prof. Albrecht, dem Direktor der tierärztlichen Hochschule in München. Es dürfte von Interesse sein, die beiden Fälle genau miteinander zu vergleichen, zumal sie sich im allgemeinen decken, und die Kranken-Vorgeschichte und die meisten Befundangaben vollkommen gleich sind. Abgesehen davon, dass es sich im Fall Albrecht nur um eine verdickte linke Ventrikelwand handelt und keine Dilatation nachzuweisen war, finden sich Abweichungen im Befund bei den Aufzeichnungen über den Magen und Darmkanal. Es fanden sich im Magen grössere Mengen breiigen, penetrant nach Ammoniak riechenden Inhalts, von stark alkalischer Reaktion. Dieselbe Reaktion zeigten die dem unteren Oesophagusabschnitt aufgelagerten Massen. Die Magenschleimhaut war ziemlich dunkel, schmutzig-grau und erheblich verdickt. Der ganze Dickdarm war angefüllt mit ammoniakalisch riechendem, breiigem, grauem In-

halt. Die Schleimhaut war intensiv grau gefärbt und mit zahlreichen grauen Pünktchen durchsetzt. Sämtliche übrigen Angaben, besonders der Befund über die makroskopisch und mikroskopisch wahrnehmbaren Veränderungen an den Nieren, decken sich bis ins kleinste mit dem oben geschilderten Fall. Nur war es hier ein kräftiger, gut genährter Spitz, und die Fettkapsel der Niere war gut entwickelt, während es sich in unserem Fall um einen kleinen, abgemagerten Affenpinscher handelt, und dementsprechend auch jede Fettablagerung im Körper fehlte. Der Unterschied zwischen beiden Fällen besteht demnach nur in den stärkeren Veränderungen im Magen und Darmkanal beim Fall Albrecht. Während es sich hierbei ganz zweifellos um urämische Veränderungen handelt, trotzdem keine urämischen Anfälle zur Beobachtung kamen, ist es in unserem Fall beachtenswert, dass die urämischen Veränderungen im Dickdarm überhaupt nicht nachgewiesen werden konnten.

Die bei den Menschen gemachte Erfahrung hätte allerdings zunächst eine Inangriffnahme des Dickdarms, dann des Magens und erst in dritter Linie des Dünndarms erwarten lassen. Trotz alledem ist aber auch in unserem Fall die Diagnose eines einfachen Stauungskatarrhes auszuschliessen, bei dem dann doch der ganze Dünndarm viel tiefgreifendere Veränderungen hätte aufweisen müssen, und die Diagnose Urämie ist mit Sicherheit zu stellen. Die beiden angeführten Fälle decken sich also vollständig von der Kranken-Vorgeschichte an bis zum Sektionsbefund und den mikroskopisch nachgewiesenen Veränderungen. Sie decken sich auch in dem vollkommenen Fehlen eines Anhaltspunktes für die Ätiologie, denn auch im Fall Albrecht fand man keine Ursache für die chronische interstitielle Nephritis.

Zunächst sei es mir gestattet, den Stand der Tierpathologie über Nierenentzündung etwas näher zu be-

leuchten. Professor Kitt schreibt in seinem Lehrbuch der pathologischen Anatomie der Haustiere im 2. Band als Einleitung der Nierenentzündungen folgendes: „Entzündliche Veränderungen der Nieren treten in ausserordentlich vielseitigen und so buntgemischten Bildern zur Schau, dass eine Zusammenordnung und schematisch übersichtliche Beschreibung derselben eine schwierige Sache ist. Das Gemenge und die Übergangsformen der verschieden intensiven, akuten und chronischen Prozesse und die vielen Varianten bei den einzelnen Haustieren kommen dem Wunsche nach concisen Titulaturen und abgegrenzter anatomischer Einteilung in die Quere, überdies ist das Kapitel der Nephritisformen in der Tierpathologie, besonders in histologischer Hinsicht noch ziemlich ungeordnet und wenig bearbeitet."

Im Grunde nimmt auch Kitt eine Einteilung bezw. Trennung von akuter, chronischer und eitriger Nephritis vor. Die einzelnen Befunde geben aber oft so gemischte Bilder und zeigen dabei so viele Ähnlichkeiten, dass es Sache der Willkür ist, die eine oder andere Veränderung in den Vordergrund zu stellen und darnach die Titulierung einzurichten. Die einzelnen Autoren sind noch nicht zu einer einheitlichen Nomenklatur bezw. Registrierung gekommen und deshalb empfiehlt Kitt mit Kollektivnamen „diese Lücke der pathologischen Anatomie" einstweilen auszufüllen. Unter einem solchen Sammelnamen „Nephritis parenchymatosa" versteht er die Fälle, wo der grob anatomische Anblick entscheidet, und es erst mikroskopischen Untersuchungen und langwierigen Schnittuntersuchungen vorbehalten sein müsste, die Unterabteilungen trübe Schwellung, Glomerulonephritis, hydropische oder albuminöse Degenerationen, katarrhalische Formen oder entzündliches Ödem festzustellen. Der makroskopische Befund ergibt in solchen Fällen eine geringe Schwellung der Nieren mit leichter Lösbarkeit der Propria. Die Grenze zwischen

Rinde und Mark ist undeutlich, das Organ zeigt trübe, verwaschene Färbung, die Malpighischen Körperchen treten deutlich hervor, der Saftgehalt ist vermehrt. Die mikroskopischen Veränderungen bestehen in erweiterten Capillaren und Venen, Auftreten fibrinähnlicher, fädiger und körniger Exsudatbestandteile zwischen den Kanälen, die weit auseinander gedrängt werden, Blutungsherden daselbst und in dem Kanalwerk Blutcylinder, hyaline Cylinder, abgestossene Epithelien und Epithelcylinder, eventuell auch granulierte Abgüsse von Harnkanälchen. Die Glomeruli mit den Kapseln sind meist intakt. — Stehen echt entzündliche Veränderungen im Vordergrund, so bezeichnet man diese Zustände als Nephritis acuta diffusa, Nephritis haemorrhagica. Dann ist das Organ erheblich vergrössert, schwerer und brüchig. Die Kapsel ist leicht abziehbar, das Organ erhält eine bunte Färbung, in dem stark blutig und gelblich graue Stellen miteinander abwechseln (grosse bunte Niere). Das mikroskopische Bild zeigt bedeutend erweiterte Capillaren, dicke Leucocytencylinder in den erweiterten Harnkanälchen und zellige Infiltrationen zwischen den Harnkanälchen. Auch Hämoglobincylinder und Eiweisscylinder sind vorzufinden.

Wenn ich die eitrigen Nierenentzündungen übergehen darf, die Kitt nach ihrem Ursprung in embolische, urogene, oder auf traumatische Einwirkung hin auftretende Nephritis purulenta beschreibt, muss ich eine Form erwähnen, die Nephritis fibroplastica, Nephritis maculosa alba, weisse Fleckniere der Kälber, bei der die produktive Entzündung die meist nur in geringer Zahl abgesetzten Eiterherde zur Resorption bringt. Die Nephritis fibro-plastica wird somit aufgefasst entweder als ein von vornherein schleichend verlaufender Indurationsprozess, oder sie steht doch in Zusammenhang mit der eitrigen Nierenentzündung, deren zweites Stadium sie dann darstellen müsste. Je nach-

dem mam annimmt, ob die Mikro-Organismen, die die Nieren derart verändern, Eitererreger sind oder nicht, hätte man zu klassifizieren. Kitt neigt zu der Annahme, dass diese weisse Fleckniere doch mit dem Produkt einer einfachen Nephritis indurativa sive fibrosa, einer diffusen und multiplen Nierensklerose in Zusammenhang steht. Seine Gründe sind: der transitorische Charakter der Nephritis fibro-plastica (ältere Rindernieren zeigen diese Veränderungen ungeheuer selten) und seine Erfahrung, dass häufig Präparate ihm deutliche Übergangsformen der weissen Fleckniere zur bindegewebig verhärteten Niere zeigten.

Makroskopisch findet man folgende Veränderungen: Unter der Propria sind eine Menge leicht prominenter, weisser, weissgrauer, zuweilen grauweiss gelblicher Flecken, meist über alle Lappen ausgebreitet. Die Propria ist leicht abziehbar. Die ganze Nierenoberfläche ist beetartig überzogen von diesen hirsekorn- bis haselnussgrossen Prominenzen. Auf dem Durchschnitt fällt das weissfleckige streifige Aussehen am meisten auf. Auch hier quellen die weissen Stellen vor, die über die Rindensubstanz herausgehen. Zwischen diesen Streifen findet man entweder Partieen, die die normal bräunliche Farbe bewahrt haben, oder selbst milchig, trübweiss verfärbt sind. Mikroskopisch zeigen die weissen Herde eine überaus reichliche Anhäufung farbloser emigrierter Zellen vor, die dicht die Nierenvenen umstehen. Die zwischen den weissen Flecken und Streifen liegenden Partieen können ganz normal sein. In den Infiltrationsstellen ist das Kanalsystem ganz geschwunden, die Kanälchen sämtlich verödet. Ist die weisse Fleckniere schon älter und in höherem Grade induriert, so findet man überall zwischen den Harnkanälchen das Fibroblastengewebe schon durchzogen von neugebildeten Gefässen. Für Zustände, bei denen interstitielle Entzündung und degenerative Veränderungen des Epithels und der Harn-

kanälchen nebeneinander bestehen, gibt Kitt den Namen Nephritis mixta. Das Organ ist erheblich vergrössert, die Nieren sehen wie halbgekocht aus, Propria und Kapsel sind oft innig miteinander verwachsen. Die Propria ist schwer abziehbar, die Niere derber als normal, die Marksubstanz ist verwaschen, schmutzigrot. Die mikroskopischen Bilder sind ungemein verschieden; breite Gebiete des Kanalwerks zeigen oft keinen Kern, die Kanäle zeigen weder Lumen noch Epithelien und sind ausgefüllt mit einer staubig körnigen Masse. Einmal findet man die so ausgefüllten Harnkanälchen dicht aneinander liegend, dann wieder sind sie durch bluterfüllte, erweiterte Capillaren weit auseinander gedrängt. Alle Formen von Cylinderbildungen können gefunden werden, hyaline-, Blut-, Epithel-Cylinder, sogar kalkhaltige Harnkanälchenausgüsse. Die interstitiellen Wucherungen von Fibroblastengewebe erklären zusammen mit eventuellen Gerinnungsfolgen eiweisshaltigen Harnwassers die Konsistenzzunahme des Organs genügend. Der pathologische Anatom folgert aus dieser Menge des neugebildeten Bindegewebes das Alter des Prozesses, und daher betrachtet man auch alle Nephritiden, die eine Bindegewebszunahme und eine härtere Konsistenz der Nieren zur Folge haben, als chronische. Kitt verwendet daher für alle diese lange spielenden Nierenentzündungen, bei denen Bindegewebswucherungen, die Sklerose oder Induration in Vordergrund stehen, den Sammelnamen „Nephritis indurativa“. Hier handelt es sich um eine Entzündung, die in erster Linie sich auszeichnet durch die Vermehrung des interstitiellen Bindegewebes. Hauptsächlich beim Rind kommen diese Veränderungen zu Gesicht, und der eventuelle Zusammenhang, mit der weissen Fleckniere, Nephritis fibroplastica ist schon oben erwähnt. Sind die bindegeweblichen Verhärtungen herdförmig, einhergehend mit narbigen Einziehungen, die der Oberfläche ein höckeriges Aussehen geben, so bezeichnet man

sie als Sclerosis maculata virgata. Sind diese Wucherungen weiter gegangen, so können sie aus den Nieren zusammenhängende Bindegewebsklumpen machen, bei denen die ganze Rinde in fibröses Bindegewebe oft mit vielen kalkigen Einlagerungen umgewandelt ist — Sclerosis totalis sive diffusa renum, Nephritis fibrosa sive indurativa diffusa sive totalis. — Ausser diesen beiden Fällen können diese chronischen indurativen Prozesse noch folgende Bilder schaffen. Das neue Bindegewebe wandelt sich immer mehr in faseriges Narbengewebe um, die Rindenoberfläche wird eingezogen, das Organ wird runzelig, höckerig, rauh, körnig. Nephritis indurativa granulosa. Ist diese Granulation recht deutlich ausgeprägt, kommt noch Verkleinerung des Organes hinzu, so haben wir das Bild einer einfachen Nephritis granulosa. Die Nebenbezeichnung vesikulös gibt Kitt den Fällen, in denen durch Harnstauung die Harnkanälchen erweitert worden sind und dem Auge als eine Menge feinster bläschenartiger Hohlräume imponieren, ja direkt unter der Rinde als wasserhelle Cystchen sichtbar werden. Wie bei allen diesen indurativen Empfindungen ist das hervorstechendste Merkmal die Vermehrung des Bindegewebes. Die Harnkanälchen sind weit auseinander gedrängt durch mächtige Streifen gewucherten Bindegewebes, die Harnkanälchen sind erweitert, der Kapselraum ist teils leer, teils mit fädigem körnigem Gerinnsel besetzt. Teils ist das Bindegewebe wirklich narbig entartet und zellärmer, teils finden wir Leucocytenanhäufungen und zellige Infiltrationen. Das Epithel ist meist ganz zu Verlust gegangen oder liegt in abgerissenen Ballen im Lumen umgeben von körnigen Gerinnungsmassen.

Im Gegensatz zu Nephritis, d. h. zur ausschliesslichen Erkrankung der Nierensubstanz, unterscheidet man eine Pyelonephritis, bei der ausserdem das Nierenbecken erkrankt ist, eine Erkrankung, die namentlich beim Rind auftritt.

Auch diese Erkrankung darf ich wie die eitrige Nierenentzündung übergehen, da sie den Rahmen der Arbeit überschreitet.

Friedberger und Fröhner haben in ihrem „Lehrbuch der speziellen Therapie und Pathologie der Haustiere“ der Einteilung Kitts sich angeschlossen und unterscheiden ebenfalls 1. die akute Nephritis, 2. die chronische Nephritis, 3. die eitrige Nephritis und 4. die Pyelonephritis. Unter den Sammelnamen akute Nephritis fassen sie zusammen: die Nephritis parenchymatosa, die Nephritis parenchymatosa hämorrhagica und die Nephritis acuta diffusa, während die chronische Form die Fälle umfasst, die Kitt als Nephritis fibrosa multiplex s. Sclerosis maculata, ferner als Nephritis diffusa fibrosa s. Sclerosis totalis und endlich als Nephritis granulosa oder Schrumpfniere mit ihren Komplikationen beschrieben hat.

Die übrigen Lehrbücher der Tierpathologie, die mir zur Verfügung standen, schliessen sich mehr oder weniger genau dieser Einteilung an und betonen alle die Schwierigkeit, bei der Unsumme von verschiedenen Bildern scharf begrenzte Hauptformen mit den darunter zu rubrizierenden Unterabteilungen aufzustellen.

Betrachten wir die Folgen von Nierenentzündungen für den Gesamtorganismus der Haustiere und die Ausgänge dieser Erkrankungen, so finden wir einen günstigen Ausgang wohl nur bei der akuten nicht eitrigen Nephritis, wo nach Entfernung der das Nierenparenchym reizenden albuminösen und degenerativen Produkte des Kanalwerks die Niere sich wieder vollkommen erholen kann. Ebensogut jedoch können wir auf eine abgelaufene Nephritis die Erscheinung deuten, wie Verödung und fibröse Umwandlung der Malpighischen Körperchen, narbige Einziehung der Oberfläche, fibröse Streifen auf dem Durchschnitt und Obliteration

von Harnkanälchen. Eine Grenze zu ziehen zwischen akuten und chronischen Prozessen mit ihren Folgen ist ausserordentlich schwer, zumal die chronische Nephritis die gleichen sclerosierenden Bindegewebes-Hyperplasieen nach sich zieht. Bei beiden Formen, der akuten wie der chronischen Nephritis, tritt der Exitus letalis meist unter dem Bild einer urämischen Vergiftung ein, wenn nicht Hydrämieen und Hydropsieen dazu treten und damit die Insuffizienz des Herzens dokumentieren, das trotz Hypertrophie seiner kompensatorischen Tätigkeit nicht mehr gewachsen ist.

Wie die sogenannte akute Nephritis in manchen Bildern der chronischen Form gleicht, wie sie als Primär-Stadium der chronischen aufgefasst werden kann und wie sie sich auch in ihrem Ausgang deckt mit der letzteren, so kommen auch als ätiologische Momente dieselben Ursachen für beide Krankheitsformen in Betracht. Sieht man von traumatischen und Erkältungseinflüssen, von denen wenigstens die letzteren nach allgemeiner Annahme eine untergeordnete Rolle zu spielen scheinen, ab, so finden wir einen engen Zusammenhang mit Infektionskrankheiten, Influenza, Brustseuche, Druse, Angina, Milzbrand, Maul- und Klauenseuche, Bronchitis und anderen. Ebenso treten die durch Vergiftung hervorgerufenen Nephritiden in den Vordergrund. Nach der Einwirkung der Herbstzeitlose, der Canthariden, des Terpentin- und Crotonöls, des Extractum filicis und der Scilla, nach Verabreichung von Teer, Karbolsäure und Jodoform und vor allem nach Vergiftung mit Phosphor, Arsen, Blei und Quecksilber treten Nierenaffektionen auf, die den akuten Nephritiden zuzuzählen sind. Die Ätiologie der chronischen Form ist bedeutend weniger erforscht, soweit sie sich eben nicht aus der akuten entwickelt hat. Man sucht sie in der Wirkung schädlicher Reize auf das Nierengewebe, bezw. in einer fehlerhaften Blutbeschaffenheit, wobei die Noxen sowohl infektiöser als

auch chemischer Natur sein können. Der Übergang von Spaltpilzen oder septischen Stoffen, die meist vom Uterus aus ins Blut gelangen, sind als Ursachen erkannt worden. Auch der Zusammenhang der chronischen Nephritis mit Arteriosklerose ist zweifellos nachgewiesen worden. Arnous schreibt in seinem Buch „Die Krankheiten des Hundes und deren Behandlung, Berlin 1895“ über die chronische Nierenentzündung: „Sie kommt selten bei Hunden zur Beobachtung; die Ätiologie ist vollkommen unklar; jedenfalls sind es dauernde Reizzustände des Nierenparenchyms, z. B. die chronischen Intoxikationen mit Blei- oder Kupfersalzen; Erkältungseinflüsse spielen eine untergeordnete Rolle.“

Auch Professor Kitt nimmt für die Mehrzahl der Nephritiden, ebenso wie für die Degenerationen des Nierenepithels eine toxische Genese an.

Wenn ich nun in folgendem das Kapitel der Nierenentzündung beim Menschen kurz beleuchte, so werde ich auch hier die eiterigen Entzündungen unberücksichtigt lassen und mich nur mit den drei Formen von Nephritis näher zu beschäftigen haben, die Ziegler in seinem „Lehrbuch der speziellen pathologischen Anatomie“ beschrieben hat, als 1. die hämatogene akute Nephritis, 2. die hämatogene chronische Nephritis und 3. die indurierten Schrumpfnieren. Man hat vielfach die rein degenerativen Nierenentzündungen von den rein entzündlichen Formen trennen wollen; da jedoch weder klinisch noch anatomisch dieser Unterschied sich scharf durchführen lässt, betrachten wir in der hämatogenen Nephritis die degenerativen und die entzündlichen Vorgänge und Veränderungen gemeinsam. Daraus folgt, dass wir einen sehr wechselnden Befund haben werden, je nachdem die Degeneration oder Entzündung mehr in den Vordergrund treten wird. Die hämatogene akute Nephritis zeigt uns makroskopisch folgendes Bild: Oft ist das Organ

bedeutend grösser und weicher als normal; die Niere sieht grau oder grauweiss bis rotgefleckt aus. Ist die Rinde grauweiss, so hebt sich oft die cyanotische Marksubstanz scharf ab. Die Glomeruli sind oft als graue oder rote Punkte sichtbar; auch hämorrhagische Herde in der Rinde sind gefunden worden und zeigen dann die ausgedehntere Erkrankung, die hämorrhagische Nephritis, an. Das mikroskopische Bild wechselt ebenso wie das makroskopische, je nachdem die Schädlichkeiten die Glomeruli oder die gewundenen Harnkanälchen, die Epithelien der Sammelröhren oder auch das intertubuläre Gefässsystem in erster Linie treffen. Der Kapselraum und die Harnkanälchen zeigen bedeutende Veränderungen; geronnene, fädige oder homogene Eiweissmassen füllen die Glomeruluskapseln aus, ebenso wie das oft erweitert erscheinende Harnkanälchenlumen. Degeneration, Verfettung und Desquamationen des Epithels lassen dasselbe ganz zu Verlust gehen, und man findet diese Epithelmassen oft als mächtige Haufen mit Leucocyten zusammen die Hohlräume des Kapselraums auskleiden. Das Epithel der Harnkanälchen wird nekrotisch oder verfällt der trüben Schwellung und Verfettung, meist in den Tubuli contorti. Das Lumen der Kanälchen enthält abgestossene, degenerierte Epithelien, Leucocyten oder Gerinnungscylinder, bei der hämorrhagischen Form auch rote Blutkörperchen, Pigmentkörner und bräunliche Cylinder. Das intertubuläre Bindegewebe ist entweder intakt oder zellig infiltriert, oder seltener stark entzündlich ödematös geschwellt, wodurch die Harnkanälchen weit auseinander gedrängt werden. Treten die eben beschriebenen Veränderungen des Nierenparenchyms in chronischer Weise auf, wirken die Schädigungen länger ein, so kommt es zu dem Bild der chronischen parenchymatösen Nephritis, oder besser gesagt zu den Veränderungen, die wir unter diesem Sammelnamen zusammenfassen. Auch hier ist es nicht möglich,

ein bestimmtes Bild zu zeichnen, auch hier gehen die einzelnen Formen ineinander über. Beschränken sich die Veränderungen auf die Glomeruli, so kommt es zur sogenannten chronischen Glomerulonephritis, treten Blutungen in Form von hämorrhagischen Herden in der Rinde auf, so sprechen wir von der chronischen hämorrhagischen Nephritis. Endlich treten häufig schon atrophische Zustände und Indurationen zutage, und leiten somit hinüber zu den reinen indurierten, granulierten Schrumpfnieren. Das makroskopische Bild der subakuten und chronischen parenchymatösen Nephritis wird demnach ebenfalls ein wechselvolles bleiben. Die Grösse des Organs kann annähernd normal bleiben (Glomerulonephritis), oder auch beträchtlich zunehmen, so dass man eine grosse oder geschwellte weisse oder bunte Niere unterscheiden muss von der weissen, bunten oder gefleckten Niere, die durch grauweisse, graugelbe und weisse Rindenfärbung sich auszeichnet, und wo die ganze Niere dann bald ein fleckiges, bald ein gleichmässig gefärbtes Bild zeigt. Die Markkegel sind meist streifig gerötet, die Rinde enthält oft stark gefüllte Gefässe (Venen). Die Konsistenz ist meist weich, die Oberfläche glatt, wenn schon narbige Einziehungen ebenfalls ab und zu zu verzeichnen waren. Der mikroskopische Befund zeigt in allen Fällen degenerative Veränderungen am secernierenden Parenchym. Die Epithelien der Glomeruli und Harnkanälchen verfetten ebenso wie die Endothelien der Blutgefässe und entzündliche Exsudationen mit zelligen Infiltrationen des Nierenbindegewebes führen zur Verödung einzelner Glomeruli und zu Inaktivitätsatrophie der zugehörigen Harnkanälchen. Ausser der Verfettung oder neben derselben können desquamierende Veränderungen in den Vordergrund treten. Der Kapselraum ist meist mit abgestossenen Epithelien, Leucocyten und eiweisshaltigen Gerinnungsmassen ausgefüllt; das Bindegewebe der Kapsel ist oft zellig fibrös

verdickt, der Glomerulus gänzlich verödet und als kernarmes oder gar kernloses Knötchen von einer geschrumpften und verdickten Kapsel umgeben. Das Epithel der Harnkanälchen, namentlich bei den weissen Nieren, ist meist fettig degeneriert und zerfallen. Im Lumen der Kanälchen liegen häufig solche verfettete Zellen gemengt mit hyalinen oder körnigen Gerinnungsmassen. Das intertubuläre Bindegewebe zeigt meist starke zellige Infiltrationen, ist oft verbreitert und nähert sich, je länger der Prozess dauert, der echten Hypertrophie. Diese Wucherungen treten natürlich am deutlichsten an Nieren zutage, die narbige Einziehungen zeigen. Das Bindegewebsstroma kann mit reichlichen Fettröpfchen durchsetzt sein. Nekrotisch gewordene Epithelien verkalken häufig, nachdem sie ihre Kerne verloren haben und als hyaline körnige Schollen abgestossen worden sind. Wenn ich mich jetzt zu der Form der indurierten Schrumpfniere wende, die als Endprodukt einer chronischen interstitiellen Nephritis aufzufassen ist, möchte ich nach Ziegler bemerken, dass diese sogenannte interstitielle Nephritis von der eben beschriebenen chronischen parenchymatösen Nephritis nicht in ihrem Wesen, sondern nur graduell verschieden ist, d. h. es dürfen die degenerativen Veränderungen am secernierenden Parenchym zu keiner Zeit einen solchen Grad erreichen, dass die Nierenfunktion in einer mit dem Leben unverträglichen Weise gestört wird.

Den innigen Zusammenhang der Indurationen mit den oben geschilderten Nierenentzündungen habe ich des öfteren hervorgehoben, und so werden wir bei der Beschreibung dieser Erkrankung viele Veränderungen finden, die uns auf schon Geschildertes hinweisen. Das makroskopische Bild zeigt in der typischen Form eine verkleinerte, verhärtete, granulierte Niere von grauroter bis roter Farbe mit vielen narbigen Einziehungen der Nierenoberfläche. Die Rinde ist bedeutend verschmälert, die Markkegel sind abgeflacht, das Fettgewebe

des Hilus meist gewuchert. Das Volumen ist stark verkleinert, die Konsistenz bedeutend vermehrt. Dieses Bild zeigen jedoch nur die typischen Fälle, die in späteren Stadien zur Beobachtung kommen. Das mikroskopische Bild ist charakterisiert durch mächtige Bindegewebswucherungen, durch partielle Atrophie des secernierenden Parenchyms, durch Zellanhäufungen besonders in der Umgebung von Gefässen und durch degenerative Veränderungen des Epithels. Die Harnkanälchen sind eng, fest vom Bindegewebe umschlossen und zusammengepresst. Die Arterien haben eine stark verdickte Adventitia, auch die Intima zeigt bedeutende Wucherungszustände. In der Rinde findet man oft gar keine Harnkanälchen mehr. Die Glomeruli sind oft nur als eng aneinander liegende bindegewebige oder hyaline Kugeln erkennbar. Entsprechend den Granulis der Oberfläche findet man auch noch Partieen normalen, funktionsfähigen Nierenparenchyms. Sind die Veränderungen noch länger bestehend, ist der Prozess dementsprechend noch weiter vorgeschritten, so ist auch die Marksubstanz stark verändert. Die Harnkanälchen sind dann stark verengt, zum Teil ganz zu Grunde gegangen, das Interstitium ist stark verbreitert und faserig. Sehr häufig findet man cystische Erweiterung von Harnkanälchen, die durch Stauung secernierten Harnes zu erklären sind. Dieselben sind gefüllt von eiweisshaltiger Flüssigkeit oder von hyalinen oder colloidalen Massen. Sie sitzen direkt unter der Oberfläche und können hirsekorn- bis wallnussgross werden. Auch dilatierte Kapselräume Malpighischer Körperchen können derart cystische Gebilde abgeben. Das wäre das Bild der genuinen Schrumpfniere, von der jedoch die arteriosclerotische Schrumpfniere kaum scharf zu trennen ist. Beides sind eng verwandte Zustände, beide Erkrankungen zeigen als hervorstechendstes Kennmal die Verödung der Glomeruli und eines Teiles des arteriellen Gefässystemes.

Bei der arteriosclerotischen Schrumpfniere beschränkt sich der Prozess zunächst nur auf die Arterienwände und Glomeruli, während bei der indurativen Nephritis auch im periglomerulären und intertubulären Bindegewebe Wucherungen auftreten und stärkere Epitheldegenerationen sich hinzugesellen.

Auch der Ausgang und die Folgezustände der Nierenentzündung beim Menschen ähneln den oben beschriebenen Verhältnissen bei den Tieren. Auch hier ist der gewöhnliche Ausgang der akuten Nephritis Heilung, wenn schon der Exitus letalis durch Urämie nicht selten ist. Ebenso kann sich aber auch eine subakute oder chronische parenchymatöse Nephritis anschliessen, die ihrerseits dann wieder die Veränderung der Induration und Schrumpfung nach sich zieht. Eine Heilung der chronischen Form der Nierenentzündung gehört dagegen zu den Seltenheiten. In den meisten Fällen führt die Erkrankung zum Tode, der unter allgemeinem Hydrops, unter Hirnödem oder Pleuritis, endlich unter dem Zeichen urämischer Vergiftung eintritt. Oder aber es gelingt dem hypertrophischen Herzen bei gleichzeitiger Ausgleichung des Blutdruckes die vermehrte Arbeit zu leisten, die Ödeme zum Schwinden zu bringen und das Stadium der indurativen Nephritis heraufzuführen. Mit der Zeit jedoch kann das Herz diese gewaltige Überlastung nicht mehr ertragen, und es kommt mit dem Fortschreiten des Zerfalls von funktionierenden Nierenelementen zu Ödemen, Urämie und Tod.

Für die Ätiologie der Nierenentzündungen beim Menschen kommen zunächst eine grosse Zahl von Stoffen in Betracht, die als abnorme ins Blut aufgenommene Substanzen durch die Nieren wieder ausgeschieden werden müssen und dabei das Nierenparenchym schädigen. Vor allem sind die Gifte in ihrer Wirkung näher bekannt, wie Sublimat, chromsaure Salze, Phosphor, Arsenik, Canthariden, Petroleum und chlorsaures Kali. Im Anschluss an Infektionskrankheiten

finden wir schwere Nierenentzündungen und Degenerationen, so nach Diphtherie, Scharlach, Masern, Pocken, kroupöser Pneumonie, Typhus, Cholera, Gelenkrheumatismus, gelbem Fieber, Streptococcen- und Staphylococcen-Infektionen der Haut und der Schleimhäute sowie des Herzens, bei Dysenterie und Tuberkulose und Lues. In der Mehrzahl wird man für diese im Anschluss an Infektionen einhergehenden Nephritiden die toxische Genese reservieren müssen, wenn schon die spezifischen Infektionserreger auch selbst in den Nieren gefunden wurden. Auch bei anderen, z. B. Konstitutionskrankheiten, wie Diabetes, Gicht und Lebererkrankungen sind schwere Nephritiden offenbar infolge des gestörten Stoffumsatzes zur Beobachtung gekommen. Damit haben wir zugleich auch die Hauptmomente genannt, die für die chronische parenchymatöse hämatogene Nephritis als ätiologische Momente in Betracht kommen. Aus der Schwere dieser Formen und dem chronischen Verlauf ist man wohl zu dem Schluss berechtigt, dass diese schädigenden Einflüsse länger und intensiver auf das Organ einwirken, und so die ausgiebigeren Zerstörungen auszuüben imstande sind. Auch für die indurativen Schrumpfnieren spielen die Infektionen eine hervorragende Rolle neben chronischen Vergiftungen (Blei, Alkohol) und den oben schon angegebenen Stoffwechselanomalien (Diabetes, Gicht). v. Bollinger führt noch die individuelle Disposition an und neben dem Alkoholmissbrauch die damit oft Hand in Hand gehende Luxuskonsumption. Eine Hauptursache für Schrumpfnierenbildung haben wir dagegen noch in der Arteriosklerose zu suchen. Nennenswerte Unterschiede zwischen der arteriosklerotischen Schrumpfniere und der genuinen Schrumpfniere bietet uns das mikroskopische Bild nicht. Beides sind so nahe verwandte Zustände, auch die Schädlichkeiten, die in der Ätiologie der Atheromatose eine bedeutsame Rolle spielen, sind so vollkommen analog mit

denen, die eine chronische interstitielle Nephritis, und im Anschluss daran eine indurierte Schrumpfniere hervorrufen, dass sich streng wissenschaftlich eine sichere Diagnose in Bezug auf die Ätiologie kaum aufstellen lässt.

Senator stellt eine dreifache Beziehung zwischen der Niereninduration und Arteriosklerose auf. Entweder ist die Arteriosklerose primär, und im Anschluss daran kommt es zur Schrumpfniere, oder die chronische interstitielle Nephritis ist die primäre Erkrankung, die ihrerseits dann die Induration nach sich zieht und es zu einer Herzhypertrophie und einer dauernden Drucksteigerung im Arteriensystem kommen lässt, die die Gefässsklerose bedingt und erklärt. Oder endlich drittens entstehen beide Zustände unabhängig von einander aus der gleichen Ursache. Eine scharfe Trennung zwischen primären und sekundären Niereninduration wird wohl kaum durchzuführen sein. Senator meint, dass es doch auch Fälle gebe, wo wirklich keine akute Affektion vorhanden ist, und die von Anfang an als wirklich primäre, chronische Nephritiden verlaufen, ausgezeichnet durch ihren schleichenden Verlauf. Jedenfalls wird es sich in der Mehrzahl der Fälle handeln um Sekundärerkrankungen, die auf die weiter oben angeführten Ursachen Infektionskrankheiten, Stoffwechselkrankheiten und Intoxikationen zurückzuführen sind. Aber auch diese ätiologischen Momente scharf zu trennen, eine wissenschaftlich unanfechtbare Pathogenese aufzustellen, hält meist ungemein schwer. Beim chronischen Alkoholmissbrauch wohl in gleicher Weise wie bei Lues müsste doch sehr berücksichtigt und in den Vordergrund gestellt werden, dass beide Ursachen eine fruchtbare Quelle für die Arteriosklerose sind. Der Zusammenhang mit Gicht ist bis jetzt noch nicht vollkommen geklärt, und so werden wir uns mit Senator mit der allgemeinen Annahme bescheiden müssen, dass hier eine fehlerhafte Blutbeschaffenheit als Reiz auf das secer-

nierende Nierenparenchym, oder auf das Gefässystem, oder auf beides wirkt. —

Wir haben gesehen, wie vollkommen sich oft die anatomischen Bilder, makroskopisch und mikroskopisch, decken, die wir bei den Nierenentzündungen der Tiere und des Menschen finden. Wir haben gesehen, wie die gleichen Ursachen für die Pathogenese und Ätiologie massgebend sind. Leider jedoch ist es nicht möglich für unseren speziellen Fall eine bestimmte Ursache haftbar zu machen. Atheromatöse Gefässveränderungen sind bei der Sektion des Hundes nicht gefunden worden. Nach Angabe des Herrn Professor Dürck hat der Hund weder aus Bleigeräten gefressen, noch ist er sonst irgendwie nachweisbar mit anderen Schwermetallen in Berührung gekommen. Alkohol ist dem Hund nie gegeben worden. Auch ein sonstiger Zusammenhang mit eventuell durchgemachten Krankheiten, seien es Infektions- oder Konstitutionserkrankungen, ist nicht nachzuweisen, und so wird auch dieser Fall einzureihen sein unter diejenigen Erkrankungen, die unabhängig von den uns bekannten Ursachen sich entwickeln, und bei deren schleichendem Verlauf der Zusammenhang mit einer oft jahrelang zurückliegenden Nephritis schwer oder gar nicht zu erweisen ist.

Am Schlusse meiner Arbeit erlaube ich mir Herrn Obermedizinalrat Professor Dr. v. Bollinger für die gütige Übernahme des Referates und die freundliche Unterstützung, sowie den Herren Professor Dr. Dürck und Dr. Oberndorfer für die liebenswürdige Zuweisung des Falles und für das Interesse und die Förderung, die sie meiner Arbeit jederzeit haben zuteil werden lassen, meinen ergebensten Dank auszusprechen.

Literatur-Verzeichnis.

Schmaus, Grundriss der pathologischen Anatomie.

Ziegler, Allgemeine Pathologie und pathologische Anatomie.

Senator, Die Erkrankungen der Nieren.

Jahresberichte von Ellenberger und Schütz 1881—1901, Schneidemühl.

Friedberger & Fröhner, Lehrbuch der speziellen Pathologie und Therapie der Haustiere.

Lubarsch & Ostertag, Ergebnisse der speziellen Morphologie und Pathologie des Menschen und der Tiere.

Albrecht, Wochenschrift für Tierheilkunde und Viehzucht

Kitt, Monatshefte für Tierheilkunde.

Arnous, Krankheiten des Hundes.

Müller, Krankheiten des Hundes.

Koch, Handwörterbuch der gesamten Tierheilkunde und Tierzucht.

Rabe, Beiträge zur Kenntnis der Nierenkrankheiten des Hundes.

Lebenslauf.

Ich, Otto Ernst Langsdorf, geboren am 24. September 1879 in Cassel, Provinz Hessen-Nassau, bin der Sohn des kgl. preussischen Gymnasialdirektors Prof. Dr. Langsdorf in Dillenburg. Vom Jahre 1888 an besuchte ich das Kaiser Friedrichsgymnasium in Frankfurt a. M. und verliess 1897 das Kgl. Gymnasium in Dillenburg mit dem Zeugnis der Reife. Sommer 1897 bezog ich die Universität Marburg a. d. Lahn, um Medizin zu studieren. Vom Wintersemester 1899/1900 an studierte ich in München. Vom 13. Dezember 1904 bis zum 18. April 1905 legte ich an der Universität München die ärztliche Approbationsprüfung ab.

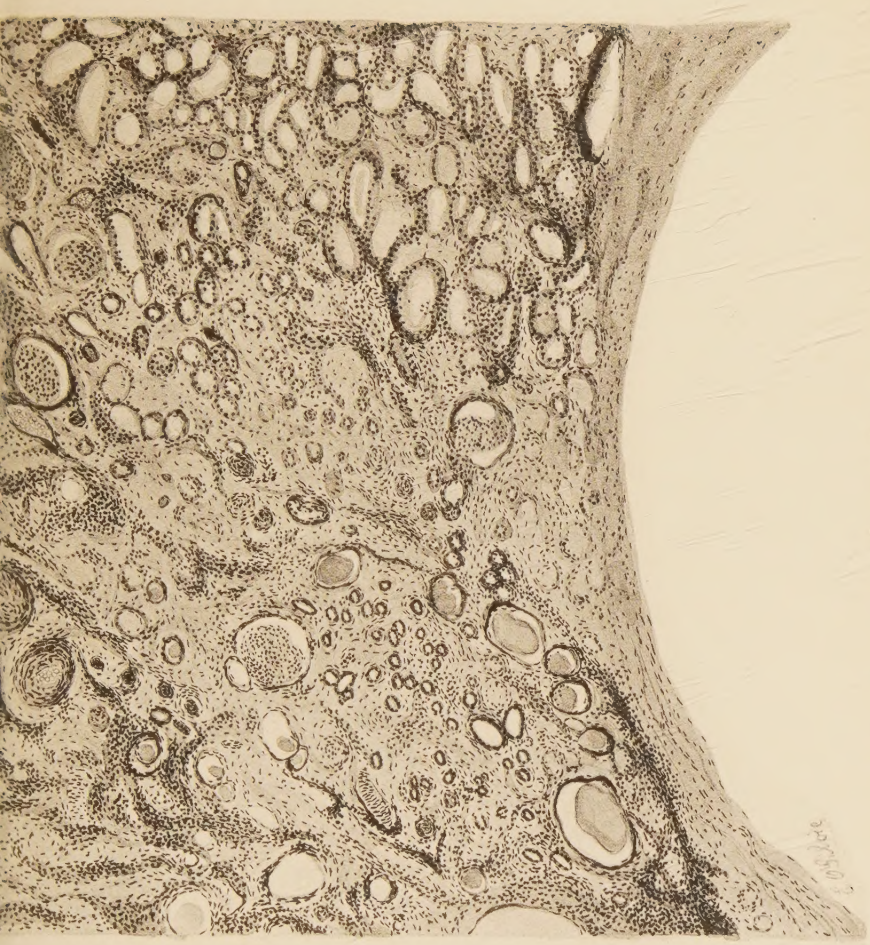

Erklärung der Abbildung.

Die Figur zeigt einen Schnitt durch das Rindengewebe der Niere und zwar an einer etwas narbig eingesunkenen Stelle bei Vergr. Zeiss AA. bc. 2, Tubus 160 mm.

Oben noch relativ gut erhaltenes Harnkanälchengewebe mit vermehrtem Interstitium. In der Mitte starker Schrumpfungsherd, einige vollständig verödete Glomeruli. Unten fibrillares und junges kernreiches Bindegewebe, verkleinerte Harnkanälchen; einige derselben cystisch erweitert mit colloidem Inhalt.